©Akademie d. Wissenschaften Wien; download unter www.biologiezentrum.at

Untersuchungen über die Riechschleimhaut des Frosches.

Von Dr. **Sigmund Exner,**
Assistenten am physiologischen Institute zu Wien.

(Mit 2 Tafeln.)

Vorgelegt in der Sitzung am 15. Decembe 1870.

Im Laufe der letzten zwei Jahre stellte ich Untersuchungen über die feinere Structur der Riechschleimhaut an, welche zu Resultaten führten, die mich von den bisher gangbaren Ansichten über diesen Gegenstand in wesentlichen Punkten abzuweichen zwingen. Die bei Untersuchung des Frosches gewonnenen Resultate kann ich als gesichert und abgeschlossen betrachten; sie bilden den Inhalt dieser Abhandlung; meine Untersuchungen an anderen Thieren gedenke ich noch fortzusetzen und zu vervollständigen.

Ich unterscheide an der Nasenschleimhaut des Frosches drei Schichten:

1. Die Epithelialschichte, unter dieser
2. das subepitheliale Netzwerk,
3. das Bindegewebslager, mit seinen Nerven und Gefässen.

Die Epithelialschicht.

Im frischen Zustande sind die Zellen dieser Schicht überaus weich, kleben leicht am Objectträger an und dehnen sich, wenn man die Flüssigkeit, in welcher man sie untersucht *(Humor aqueus)*, zum Strömen bringt, haben aber doch so viel Elasticität, dass sie wieder in ihre ursprüngliche Lage zurückschnellen, wenn sie sich vom Objectträger losreissen. Sie erinnern in ihrer Consistenz sehr an Blutkörperchen, insbesondere wenn sie von der Flüssigkeit zwischen fest sitzenden Schollen hindurchgedrängt werden. An den dem freien Rande dieser Schichte aufsitzenden kürzeren Härchen — die längeren sind, wie bekannt, unbeweglich —

zählte ich 49—60 Schläge in der Secunde. Weder durch constante noch durch inducirte Ströme konnte eine Veränderung in der Art dieser Bewegung erzielt werden.

Bei der genaueren Untersuchung dieser Zellen habe ich es mir zur Aufgabe gemacht, die von Max Schultze in seiner grossen Arbeit „Untersuchungen über den Bau der Nasenschleimhaut, Bonn 1862“ angegebenen Methoden auf das genaueste zu befolgen.

Auch ich fand unter allen von ihm beschriebenen Macerationsflüssigkeiten die 0·05percentige Chromsäurelösung die beste. Später lernte ich in der Überosmiumsäure ein Mittel kennen, welches an Trefflichkeit der Wirkung auch die Chromsäure noch weit übertrifft. Doch sind die sämmtlichen hier folgenden Beobachtungen über die Zellen dieser Schichte, insoferne es nicht ausdrücklich bemerkt ist, an Chromsäurepräparaten[1] gemacht.

Die Beschreibung Max Schultze's meiner Beschreibung zu Grunde legend, stimme ich mit ihm darin vollkommen überein, dass das in Rede stehende Epithel aus zwei Arten von Zellen besteht, deren eine (die „Epithelialzellen“) dadurch characterisirt ist, dass der über ihrem Kern gelegene gestreckte Zellkörper etwa die Dicke des Kernes hat, und bis an sein freies Ende behält, und der vom Kerne gegen das Bindegewebe laufende Fortsatz zwar bedeutend dünner ist, als der Kern, aber doch noch eine leicht messbare Dickendimension zeigt. Die zweite Zellenart (die „Riechzellen“) ist dadurch characterisirt, dass von ihrem den Kern haltenden spindelförmigen Körper ein dünner, aber noch deutlich contourirter Fortsatz bis an die freie Fläche verläuft, und dass ein zweiter Fortsatz, ebenfalls vom Kerne ausgehend, als feines, in seiner Dickendimension nicht mehr messbares Fädchen sich nach unten, d. h. in der Richtung gegen das Bindegewebslager erstreckt.

Für so unzweifelhaft ich die Existenz dieser zwei Zellenarten auch halte, so wenig konnte ich mich doch von der Richtigkeit

---

[1] Ich legte stets den ganzen Kopf des Frosches, mit Ausnahme des Unterkiefers in die Flüssigkeit. Die Nasenhöhlen waren vorher durch je einen Schnitt geöffnet und der Einwirkung der Chromsäure zugänglich gemacht.

©Akademie d. Wissenschaften Wien; download unter www.biologiezentrum.at

der von Max Schultze noch weiter angeführten characteristischen Unterschiede zwischen denselben überzeigen.

Da man den beiden Zellenarten ganz wesentlich verschiedene Functionen zuschreibt, indem man die eine als Sinnesorgan, die andere als Schutzorgan auffasst, scheint es mir gerechtfertigt, auf die eventuellen characteristischen Unterschiede, so wie Übergänge zwischen ihnen genauer einzugehen.

Der Zellkern. Max Schultze beschreibt und zeichnet den Kern der „Riechzellen" als „kugliges" stark lichtbrechendes stets mit einem Kernkörperchen versehenes Gebilde, den Kern der „Epithelialzellen" hingegen als „oval" und fein granulirt.

Ich muss gestehen, dass ich es nicht für möglich halte, aus der Ansicht des Kernes jemals die Natur der Zelle bestimmen zu können, einestheils weil die angegebenen Unterschiede in allen Abstufungen vorkommen, andererseits, weil man oft genug „Riechzellen" findet, die einen länglichen Taf. I, Fig. 1 granulirten Taf. I, Fig. 8 Kern ohne Kernkörperchen Fig. 2 haben, und Epithelialzellen findet, welche einen runden hellen, mit deutlichen Kernkörperchen versehenen Kern zeigen. Solche Vorkommnisse sind nicht etwa selten — man kann sich an jedem Präparate mit Leichtigkeit davon überzeugen.

Sowohl bei „Riechzellen" als auch bei „Epithelialzellen" kommt es häufig vor, dass der Kern an der der freien Oberfläche zugekehrten Seite platzt, einen Theil seines Inhaltes in den Zellkörper ergiesst und dadurch Becherform annimmt, in ähnlicher Weise wie solche Becherkerne v. Basch[1] an anderen Orten beobachtet hat (Taf. I, Fig. 4).

Der periphere Fortsatz der „Riechzellen" unterscheidet sich von dem Körper der „Epithelialzellen" nur durch seine Dicke, denn sowohl Vacuolenbildung, als feinere Granulationen, als Anhäufung von körnigem gelben Pigment sind beiden Gebilden gemeinschaftlich.

Aber auch die Dicke bildet kein wesentliches Unterscheidungsmerkmal, denn es findet sich von den feinsten Fortsätzen der Riechzellen bis zu den dicksten Zellenleibern der Epithelialzellen ein continuirlicher Übergang, wie ich dies nach den sorgfältigsten

[1] Über Becherkerne. Centralbl. f. med. Wiss. 1869, 21.

Beobachtungen auszusprechen in der Lage bin. Dabei kömmt es häufig vor, dass die in Rede stehenden Fortsätze der „Riechzellen“ nicht in jeder Höhe gleiche Dicke haben, vielmehr sind sie häufig an ihrem oberen oder an ihrem unteren dem Kerne anliegenden Ende aufgetrieben, oder es ist der Fortsatz oben und unten verdickt, so dass er nur in der Mitte die gewöhnliche Stärke zeigt (Taf. I, Fig. 5). Auch Pigmenttröpfchen können, wie schon Max Schultze[1] andeutungsweise beim Frosch Taf. I, Fig. 4, deutlicher bei *Salamandra maculata* Fig. 6 zeichnet, im Körper der „Riechzellen“ vorkommen, welche sich bei Verbreiterung des peripheren Fortsatzes auch in diesem finden, so wie sie im Körper der „Epithelialzellen“ zu finden sind[2].

Einen der hervorstechendsten Unterschiede zwischen „Riech- und Epithelialzellen“ bilden die nach Schultze's Darstellung auf der freien Oberfläche der ersteren aufsitzenden Härchen.

Ich muss auch in diesem Punkte der Autorität Schultze's widersprechen.

Schon an *Humor aqueus*- und Chromsäurepräparaten hatte ich Bilder zu Gesicht bekommen, die mich daran zweifeln liessen, dass die Enden der Epithelialzellen immer frei von jenen an den Riechzellen so deutlichen langen Flimmern sind. Ich konnte mich nicht davon überzeugen, dass der freie Rand der Epithelialzellen, bei Behandlung nach dieser Methode immer intact sei, häufig zeigt sich an demselben eine schleimige, offenbar aus dem Innern der Zelle hervorgequollene Masse (Taf. I, Fig. 7). Zellen, welche einen Becherkern trugen, als deutlichen Beweis, dass aus demselben etwas in den Zellkörper gedrungen war, und hier wieder etwas verdrängt haben musste, zeigten gleichwohl den freien Rand so rein, dass ich zu der Meinung gedrängt wurde, dass ein solcher reiner freier Rand nie Bürge dafür sein kann, dass nichts aus der Zelle hervorgedrungen sei; diese hervordringenden Massen mussten aber Cilien, wenn solche auf den Zellen sassen, abheben. Ich wurde in der Ansicht bestärkt, als ich einige Male Tropfen in der

---

[1] L. c.

Übrigens zeichnet auch Max Schultze Riechzellen vom Huhn, deren periphere Fortsätze ganz bedeutende Dickenunterschiede erkennen lassen (Taf. I, Fig. 9).

©Akademie d. Wissenschaften Wien; download unter www.biologiezentrum.at

Flüssigkeit schwimmen fand, auf welchen ein Büschel von Cilien aufsass, ganz analog den Tropfen, welche aus den Cylinderzellen des Darmcanales austreten und das Stäbchenorgan mit sich tragen. Solche Tropfen konnten nicht aus Riechzellen ausgetreten sein. Einmal fand ich auch wirklich eine Epithelialzelle, von der es unzweifelhaft war, dass sie einen Schopf von Cilien trug.

Als ich später mit Überosmiumsäure zu arbeiten begann, ward meine Vermuthung vollkommen bestätigt.

Wenn man ein Stück Nasenschleimhaut des Frosches 15 Minuten in $^1/_2$percentiger Überosmiumsäure liegen, und dann Stunden, Tage, selbst Wochen lang in Wasser, das etwas mit Essigsäure angesäuert sein kann, maceriren lässt, so erhält man Bilder, die die mit Chromsäure erhaltenen an Schärfe und Reinheit weit übertreffen. An solchen Zerzupfungspräparaten kann man dann auch häufig Epithelialzellen sehen, welche ganz deutliche und unzweifelhaft ihnen selbst angehörende Cilien tragen, vollkommen von der Art jener, welche auf den Riechzellen sitzen (Taf. I, Fig. 6).

Ich mache ausdrücklich darauf aufmerksam, dass ich mich vor Verwechslungen mit jenen flimmertragenden Epithelialzellen, welche den Übergang zu den gewöhnlichen Flimmerzellen bilden, und in der Umgebung der *regio olfactoria* vorkommen, wohl gehütet habe.

Ich muss demnach glauben, dass die „Epithelialzellen" entweder bisweilen Flimmern tragen, oder dass sie immer solche tragen, aber durch die gewöhnlichen Präparationsmethoden derselben sehr leicht beraubt werden, sei es, dass sie weniger fest aufsitzen als auf den „Riechzellen", sei es, dass sie gewöhnlich in der angedeuteten Weise abgehoben werden, was bei den „Riechzellen" der Dünnheit der peripheren Fortsätze wegen nicht so leicht möglich ist.

Der centrale Fortsatz. Von diesem habe ich zunächst zu wiederholen, was ich vom peripheren auseinandergesetzt habe. Es finden sich auch hier wieder bezüglich der Dicke sämmtliche Übergänge von dem feinsten Fäserchen der „Riechzelle" zu dem breitesten Fortsatz einer „Epithelialzelle". So zeigen Fig. 1, 3 und 5 (wenn man die letzte noch eine „Riechzelle" nennen will) verhältnissmässig dicke centrale Fortsätze Fig. 8 zeigt einen

solchen Fortsatz, der unten breiter wird, Vacuolen und Körnchen enthält, nach Art der centralen Fortsätze der „Epithelialzellen".

Sehr häufig kommen Fortsätze vor, deren an den Kern anliegender Theil verdickt ist, und welche weiter unten erst sehr dünn werden (Max Schultze zeichnet Taf. I, Fig. 4 und 6 auch „Riechzellen" von Frosch und Salamander, deren centrale Fortsätze ziemlich weit unten noch als contourirt zu erkennen sind), so wie es auch „Epithelialzellen" gibt, deren Fortsätze sehr fein auslaufen und an ihrem Ende die Dicke eines gewöhnlichen Riechzellenfortsatzes nicht übertreffen (Fig. 7). Auch Pigment kann im centralen Fortsatz der Riechzellen, so wie in ihrem Körper vorkommen (Taf. I, Fig. 9, 10).

Was die Varicositäten anbelangt, auf welche Max Schultze einen so grossen Werth legt, und die er auch nur an den Fortsätzen der „Riechzellen", nie an jenen der „Epithelialzellen" auftreten sah, so muss ich gestehen, dass auch in diesem Punkte meine Erfahrungen von den seinen ganz wesentlich abweichen. Dies gilt insbesondere von der Regelmässigkeit, mit welcher die Varicositäten bei der Chromsäurebehandlung auftreten sollen.

Ich sah sie nur in vereinzelten Fällen und zwar sowohl an peripheren, wie an centralen „Riechzellenfortsätzen", doch waren sie so häufig, ja in der allergrössten Mehrzahl der Fälle, nicht da, dass ich sie nach meinen Präparaten unmöglich als characteristisch auffassen kann. Wenn ich sie sah, konnte ich nur in den allerseltensten Fällen sie als „spindelförmige", in gleichen Abständen von einander auftretende Gebilde erkennen, sie waren vielmehr meistens einzeln oder untermischt mit anderweitigen Auftreibungen des Fortsatzes, insbesondere mit in den Fortsatz eingelagerten (oder demselben aufliegenden; es ist der Feinheit des Fädchens wegen nicht zu unterscheiden), kleineren Pigmentkörnchen zu sehen [1].

Wie bereits bemerkt, kann dieser centrale „Riechzellenfortsatz" in der Dicke sowohl, wie in dem Verhalten seiner Substanz derart variiren, dass er dem stärkeren, kerbig ausgezackten mit Vacuolen und Pigmenttröpfchen versehenen fein granulirten Fort-

[1] Wodurch diese differirenden Ansichten über Varicositäten zwischen Max Schultze und mir möglich geworden, weiss ich nicht zu sagen.

©Akademie d. Wissenschaften Wien; download unter www.biologiezentrum.at

satz der „Epithelialzellen“ in allen Punkten ähnlich wird, und dass zwischen beiden eine vollkommen geschlossene Reihe von Übergängen, allerdings nur durch mühsame Beobachtung, zu constatiren ist. Es gelang mir einmal während eines Tages sämmtliche Übergänge ohne jede irgendwie erhebliche Lücke aufzufinden und durch Zeichnung darzustellen.

Endlich sagt Max Schultze von den centralen Fortsätzen der „Riechzellen“: „Theilungen finden sich an denselben nie“ [1]. Nach meinen Erfahrungen finden sich dieselben allerdings selten, aber sie finden sich. Es gelang mir während meiner Untersuchungen viermal „Riechzellen“ zu finden, deren centrale Fortsätze sich dichotomisch theilten. Ich unterliess es nicht, durch Drehen und Schwämmen der Zellen mich vor einer Verwechslung mit einem etwa anhaftenden Fäserchen zu schützen — es waren unzweifelhafte Theilungen. Taf. I, Fig. 11 zeigt eine dieser Zellen.

Wenn man bedenkt, dass diese Theilungen immer erst tief unten am Fortsatz auftreten, und dass die Fortsätze gewöhnlich ziemlich hoch abreissen, so lässt dies vermuthen, dass sie öfter vorkommen, als es nach der Schwierigkeit, mit welcher das Auffinden derselben verbunden ist, scheinen möchte.

An den Enden der centralen Fortsätze der „Epithelialzellen“ kommen solche Theilungen, wenn auch nicht immer (Fig. 6, 7), so doch in der grössten Mehrzahl der Fälle vor.

Es könnte dem Vorstehenden der Vorwurf gemacht werden, dass ich an Präparaten meine Untersuchungen angestellt habe, welche in Folge von Chromsäurebehandlung wenigstens mit Bezug auf die subtileren Eigenthümlichkeiten, nicht mehr als intact betrachtet werden können. Dem gegenüber möchte ich bemerken, dass ich allerdings glaube, dass wenn gleiche Behandlung Ähnliches zu Tage fördert, auch ursprünglich Ähnliches da gewesen sein muss. Übrigens habe ich durch die viel weniger deletär wirkende Maceration in circa 30percentigem Alkohol, sowie durch die Behandlung mit Überosmiumsäure Bilder bekommen, welche meine an Chromsäure gemachten Erfahrungen bestätigten.

---

[1] Er sagt dies bei Besprechung der Riechzellen vom Hecht, welche jedoch denen des Frosches „durchaus ähnlich“ sind.

Nachdem ich, wie ich glaube, dargethan habe, dass die Kluft zwischen „Riechzellen“ und „Epithelialzellen“ der Nasenschleimhaut des Frosches nicht so gross ist, als man gewöhnlich annimmt, wende ich mich zur Besprechung der zweiten bisher fast vollkommen übersehenen Schichte derselben.

Das subepitheliale Netzwerk.

Die Fortsätze der meisten Epithelialzellen haben bekanntlich an ihrem unteren Ende eine dreieckige Anschwellung, durch welche sie nach Max Schultze an der bindegewebigen Grundlage angeheftet sein sollen. Nach meinen an Überosmiumsäurepräparaten gemachten Erfahrungen ist dies nicht der Fall[1]. Die Fortsätze theilen sich nämlich an der bezeichneten Stelle, um sich in ein grossmaschiges Netzwerk aufzulösen. Dasselbe besteht aus kurzen Balken, die durch abgerundete Begrenzungen Maschen zwischen sich lassen, in welchen Kerne eingebettet sind.

Dieses Netzwerk reicht unter geringer Zunahme der Balkendicke bis an das bindegewebige Lager.

Die in ihrem Aussehen dem Protoplasma sehr ähnliche Substanz der Balken unterscheidet sich durch nichts von der Substanz der Epithelialzellenfortsätze, und kann als unmittelbarer Anschluss an dieselben betrachtet werden, so wie man auch die Fortsätze selbst als hervorgewachsen aus dem Netzwerk ansehen könnte.

Die in den Maschen enthaltenen Kerne erfüllen dieselben vollkommen, sie besitzen regelmässig ein Kernkörperchen, sind stark lichtbrechend, vollkommen homogen, und gleichen überhaupt gänzlich jenen homogenen Kernen der „Riechzellen“, welche Max Schultze beschreibt, und welche ihnen am häufigsten zukommen.

---

[1] Sämmtliche weiteren Untersuchungen waren an Nasenschleimhäuten gemacht, welche frisch in ½perc. Überosmiumsäure kamen, daselbst ¼—½ Stunden blieben und dann in Wasser macerirten. Für die Epithelialgebilde ist das Verweilen während ½ Stunde in der Säure und eine längere — bis zwei Wochen dauernde — Maceration zu empfehlen, während Bindegewebe und Nerven besser weniger lang, sowohl in Überosmiumsäure als im Wasser verbleiben. Sämmtliche Präparate wurden durch Zerzupfen erhalten.

©Akademie d. Wissenschaften Wien; download unter www.biologiezentrum.at

Man bekömmt häufig abgerissene Stückchen aus diesem Netzwerk zu sehen, welche dann, wenn sie nur einen Kern enthalten, das Bild einer mit Fortsätzen versehenen Zelle darstellen (Taf. I, Fig. 13). Ich lasse es dahingestellt, ob wir es hier wirklich mit Zellen zu thun haben, deren Fortsätze unter einander verwachsen sind, oder ob uns ein selbstständiges Gerüste vorliegt, in welches nackte Kerne eingelagert sind.

Was nun das Schicksal der „Riechzellen" anbelangt, so bin ich durch meine Beobachtungen zu der Behauptung gedrängt, dass die centralen Fortsätze derselben, so wie jene der Epithelialzellen, in dieses Netzwerk übergehen.

Es gelingt häufig den directen Übergang zu beobachten. Taf. I, Fig. 12 zeigt eine Gruppe von drei „Epithelialzellen" und drei „Riechzellen". Sämmtliche Fortsätze der „Riechzellen" pflanzen sich in das oberste Stratum des subepithelialen Netzwerkes ein. Es ist nicht zu läugnen, dass die Behauptung gewagt erscheinen mag, man sähe ein Fäserchen von der Feinheit eines Riechzellenfortsatzes in das Gerüste übergehen, denn man kann dasselbe in Wahrheit doch nur bis an den Gerüstbalken verfolgen, und sieht es da aufhören, ohne die Vermuthung direct abweisen zu können, dass das Ende desselben bloss hart an jenem anliegt. Doch macht die Häufigkeit des Vorkommens dieses Anliegen schon sehr verdächtig, auch sieht man fast immer an der Stelle des Überganges ein kleines Pünktchen als optischen Ausdruck des Eintrittes des Fortsatzes, oder als leichte Anschwellung desselben an der Eintrittsstelle.

Ferner spricht oft die relative Lage des Fortsatzes zum betreffenden Gerüstbalken auf das Entschiedenste für eine Anheftung. In der genannten Abbildung, (welche natürlich wie alle anderen nach dem vorliegenden Objecte ohne jede Schematisirung entworfen ist) befindet sich die Riechzelle *a* in einer durch Losreissen von den Epithelialzellen und durch Strömung der Flüssigkeit hervorgerufenen Lage, welche deutlich auf eine Anheftung hinweist. Ebenso ist das Umkehren der Fortsätze der beiden anderen Riechzellen an ihrem Ende wohl nur durch eine Anheftung derselben zu erklären.

Wäre ferner der beobachtete Übergang trotz all dem doch ein Trugbild, und würden sich die „Riechzellenfortsätze" noch

weiter in die Tiefe erstrecken, dann müsste man sie, oder Bruchstücke von ihnen an Präparaten, an welchen man das subepitheliale Netzwerk vollkommen deutlich vor sich hat, sehen. Man sieht aber, auch wenn alle Bedingungen zur Wahrnehmung dieser feinen Fäserchen gegeben sind, nie auch nur Andeutungen davon. Demnach glaube ich, dass die directe Beobachtung, die wie gesagt immer leicht zu machen ist, hier volles Vertrauen verdient.

Etwas ähnliches wie das eben beschriebene subepitheliale Netzwerk des Frosches scheint Max Schultze bei den Plagiostomen beobachtet zu haben; auch hier gehen die Epithelialzellen in ein „Fasernetz mit eingebetteten und anhängenden Kernen“ über. Freilich stimmt die Abbildung Taf. IV, Fig. 7, 8 von diesem Netzwerk nicht gut zu den von mir beim Frosch erhaltenen Bildern. Auch bei diesem Thiere scheinen Max Schultzen Andeutungen solcher Bilder vorgelegen zu sein, denn er sagt bei Gelegenheit des Froschepithels: „Die centralen Fortsätze der Epithelialzellen der *regio olfactoria* endigen am Bindegewebe in einer viele Kerne haltenden Schicht, wie es scheint auf eine ganz ähnliche Weise, wie ich genauer von den Plagiostomen beschrieben habe“.

Kölliker beschreibt bei diesen Fischen unter dem Epithel ein Netzwerk, freilich wesentlich anderer Art als das von mir beim Frosch beobachtete.

Ich habe noch zu bemerken, dass an nur einigermassen dicken Präparaten, welche die ganze Riechschleimhaut im Durchschnitt zeigen, die Grenze zwischen der Epithelialschicht und dem darunter liegenden subepithelialen Netzwerk nicht zu erkennen ist: die kernreiche untere Schicht des Epitheliallagers ähnelt jenem im hohen Grade. Sie unterscheiden sich auch in der That nur durch die Richtung der zwischen den Kernen liegenden Faserwerke, und diese ist an dickeren Präparaten in Folge der grossen Kernmenge nicht zu erkennen.

Da die Fortsätze der Epithelialzellen an dem Übergang in das subepitheliale Netzwerk abzureissen pflegen, dieses selbst aber bisher der Beobachtung entgangen ist, so erklärt es sich leicht, dass die dreieckigen Anschwellungen jener als direct zusammenhängend mit dem Bindegewebslager gedacht wurden. Wenn, wie dies bei Überosmiumsäurebehandlung und Zerzupfung

©Akademie d. Wissenschaften Wien; download unter www.biologiezentrum.at

leicht geschieht, das subepitheliale Netzwerk selbst getrennt wird, so geschieht diese Trennung fast immer ungefähr in der Mitte dieser Schichte, so dass das magerere Balkenwerk mit seinen Kernen an den Fortsätzen der Epithelialzellen, die dickeren Balken am Bindegewebsstratum haften bleiben.

Was die frei an der Oberfläche des Epithels mündenden durch die subepitheliale Schicht bis ins Bindegewebslager reichenden Drüsen anbelangt, so habe ich dem bereits Bekannten nichts Neues hinzuzufügen.

Das Bindegewebslager.

An frischen Präparaten sieht man vom Bindegewebe als solchem nahezu nichts; die Drüsen, das Pigment und vor allem die Nerven verdecken die ohnehin im frischen Zustande sehr blass gezeichneten Gebilde desselben fast vollständig.

An durch Überosmiumsäure gewonnenen Präparaten erkennt man das Bindegewebe als bestehend aus einer homogenen Grundsubstanz, in welche spärliche Bindegewebs-Fasern und -Körperchen eingestreut sind.

Die Fasern verlaufen gestreckt in den verschiedensten Richtungen, und geben das Bild eines aus steifen Fasern locker zusammengewebten Filzes.

Sie sind stellenweise in grösserer Anzahl vorhanden, stellenweise fehlen sie fast oder gänzlich. Die Bindegewebskörperchen bestehen aus einem meist eckigen, ziemlich homogenen, mit einem Kernkörperchen versehenen Kern, und dem denselben umgebenden körnig-faserigen Protoplasma. Dieses bildet Fortsätze, die häufig kurze Fäserchen tragen, sich verzweigen, oder mit den Fortsätzen anderer Bindegewebskörperchen sich verbinden (Taf. I, Fig. 14).

Von Nerven kommen in diesem Bindegewebe vor: Äste des *N. olfactorius* und solche des *N. trigeminus*.

Die Olfactoriusfasern verlaufen in den unteren Schichten des Bindegewebes als starke mit einer deutlichen Bindegewebshülle versehene Stränge von übrigens bekanntem Aussehen. Die Hülle enthält längliche Kerne, die dem Nerven hart anliegen, und

wenn sie, wie dies häufig geschieht, an Stellen vorkommen, an welchen sich Äste abzweigen, dem dadurch entstehenden Winkel angepasst sind und denselben ausfüllen.

Die dickeren Nervenstämme zerfallen oft plötzlich in eine grosse Anzahl kleinerer Zweige, welche dann wieder vielfach unter einander anastomosiren können; diese Anastomosen, die schon in den oberen Schichten des Bindegewebes liegen, sind so häufig, dass man fast sagen kann, die Nerven bildeten hier einen Plexus.

Taf. I, Fig. 15 zeigt in der Flächenansicht solche plexusähnliche Anastomosen aus einer nicht tief unter dem subepithelialen Netzwerke gelegenen Schichte.

Taf. II, Fig. 18 zeigt in der Flächenansicht die Verbreitung der Nerven, und zwar auf der rechten Hälfte des Bildes in den tieferen Schichten des Bindegewebslagers, auf der linken Hälfte an der Grenze zwischen Bindegewebe und subepithelialem Netzwerk und theilweise schon innerhalb dieses letzteren.

Die Olfactoriusfasern verlassen, nachdem sich ihre Hülle durch allmäliges Schwinden der Beobachtung entzogen, sehr verschieden in ihrer Dicke das Bindegewebslager und dringen zwischen die untersten Kerne des subepithelialen Netzwerkes derart ein, dass sie den Raum zwischen zwei Kernen vollkommen erfüllen, mit ihren Theilungsästen die Kerne umgreifen und dadurch das Gefüge der Gerüstbalken dieser Schicht vollkommen nachahmen.

Dabei verlieren sie sehr bald ihr characteristisches streifiges Ansehen, die Linien, welche die faserige Structur dargestellt hatten, lösen sich in reihenförmig gestellte Punkte auf, diese werden blässer, bis schliesslich das Bild der beschriebenen granulirten, weiter nach oben nahezu homogenen Gerüstbalken übrig bleibt. Taf. I, Fig. 16 zeigt einen Olfactoriuszweig mit seinen Verästelungen im subepithelialen Netzwerk, und den Übergang seiner feineren Ästchen in die Balken desselben.

Taf. II, Fig. 17 zeigt das Bild eines Nerven, dessen Äste in jenem Netzwerk angelangt, das characteristische ihrer Structur verlieren, den Gerüstbalken mehr und mehr ähnlich werden und schliesslich denselben gleichen.

©Akademie d. Wissenschaften Wien; download unter www.biologiezentrum.at

Nicht immer haben die in das Netzwerk eindringenden Nerven noch eine so bedeutende Dicke, wie die in den genannten Abbildungen vorgeführten. Diese dickeren Stämmchen sind zu den Abbildungen gewählt, weil sie den Character der Verzweigungen deutlicher hervortreten lassen, als die kleineren Ästchen, die zu bald den nervösen Character verlieren und im Balkenwerk untergehen. Taf. II, Fig. 19 zeigt ein solches kleineres Zweigchen mit den beiden oberen Schichten der Schleimhaut.

Es ist hier der Platz zu bemerken, dass ich das Aufpinseln der Nerven in jene überaus feinen Fädchen, wie dies Max Schultze beobachtete und für das normale Vorkommen hält, (bekanntlich hält er jene Fädchen und die centralen Riechzellenfortsätze für identisch), sehr häufig gesehen habe, dass ich es aber häufig da gesehen habe, wo augenscheinlich ein abgerissener Nerv vorlag, z. B. am centralen Ende eines solchen (Taf. I, Fig. 16 a_1), und dass ich es nie gesehen habe, wo man die Vermuthung, einen abgerissenen Nerven vor sich zu haben, ausschliessen konnte. So finden sich mehrere solche Aufpinselungen feinerer Stämmchen in Fig. 18, welche als physiologisch zu betrachten, nach der Erfahrung, dass sich die Nerven an beliebiger [1] Rissstelle ebenso aufpinseln können, um so weniger berechtigt wäre, als es durch Einstellung des Mikroskopes leicht ist, zu constatiren, dass die feinen Fäserchen keineswegs immer die Richtung nach der Epithelialschicht einschlagen.

Ich lasse es dahingestellt, ob man hiernach berechtigt ist, jene feinen Nervenfibrillen als schon im Nerven als solche präexistirend zu betrachten, oder ob man es hier mit der Gerinnungsform eines Körpers zu thun hat, welche von der Gestaltung desselben während des Lebens mehr oder weniger unabhängig ist, wie solche Beispiele die Histologie mehrere aufzuführen vermag.

Ich muss noch bemerken, dass ich mich nicht für berechtigt halte, eines der nach der gegebenen Darstellung mit den Nerven unmittelbar oder mittelbar zusammenhängenden Gebilde, oder alle zusammen als den direct functionirenden Apparat des Geruchnerven zu bezeichnen; bemerken will ich jedoch, dass es mir

[1] Ich spreche natürlich nur von den in der Geruchsschleimhaut liegenden Olfactoriusfasern.

nicht nothwendig erscheint, den sogenannten „Riech- und Epithelialzellen“ entsprechend ihrer verschiedenen Gestalt ganz wesentlich verschiedene Functionen zuzuschreiben; kennen wir doch an verschiedenen Orten, z. B. an den Geschmacksscheiben des Frosches zwei [1], am Rachen der Kröte drei Arten von Zellen [2], ohne a priori dieselben functionell für vollkommen verschieden zu erklären.

Es ist dies nämlich mit den „Riech“- und „Epithelialzellen“ bisher aus dem Grunde geschehen, weil man an einen directen Zusammenhang der „Riechzellen“ mit Nerven glaubte, während man die Epithelialzellen als den Nerven vollkommen fremde Schutzorgane bezeichnete. Nach meinen Auseinandersetzungen stehen die „Epithelialzellen“ sowie die „Riechzellen“ in einer, und zwar in ganz gleicher Beziehung zu den Nerven, so dass es ungerechtfertigt wäre, von diesem Gesichtspunkte aus, ihnen verschiedene Functionen zuzuschreiben. Beide gehen in ein Gerüste über; in welche auch die Nerven übergehen. Die Sachen stehen also jetzt so, dass entweder die „Epithelialzellen“ oder die „Riechzellen“ oder beide zur Wahrnehmung des Geruches dienen können, sei es, dass sie selbst eine Erregung vermitteln, sei es, dass sich die riechenden Substanzen in ihnen nur imbibiren.

Die Trigeminusfasern der Nasenschleimhaut des Frosches dringen als mässiges Stämmchen aus der Augen- in die Nasenhöhle [3], woselbst sie in grösserer oder geringerer Zahl an den Stämmchen des *N. olfact.* hart anliegend gefunden werden.

Engelmann: Geschmacksorgane in Stricker's Handbuch d. Lehre von den Geweben. Derselbe beschreibt auch ein Nervennetz, welches der *N. Glossopharyngeus* am Grunde der Geschmacksscheiben bildet, welches zu dem eben beschriebenen des *N. olfactorius* gewissermassen eine Analogie bildet.

[2] Nach einer Beobachtung des Herrn Professor Brücke, welche er mir mitzutheilen die Güte hatte, befinden sich an diesem Orte nämlich zwischen die gewöhnlichen Flimmerzellen eingeschoben, erstens flaschenförmige mit ihrem Hals zwischen diesen eingebettete mit ihrem weiten Bauch tief unter die untere Grenze der Flimmerzellen reichende Gebilde, zweitens ebenso lange unten enge und oben ampullenförmig aufgetriebene Zellen.

[3] Erichsen. De Textura n. olf. etc. Inaug. Dissert. Dorpat 1857.

©Akademie d. Wissenschaften Wien; download unter www.biologiezentrum.at

Von diesen sind sie immer durch ihre dunklen Contouren leicht zu unterscheiden.

Sie machen die Theilungen der Olfactoriusäste mit, so dass man schliesslich an einem solchen oft nur eine oder zwei dunkelrandige Nervenfasern mehr findet. Bevor erstere das Bindegewebe verlassen um in das subepitheliale Netzwerk überzutreten, trennen sich die Trigeminusfasern von ihnen, um im Bindegewebe zu verbleiben.

Kurz nach der Trennung theilen sie sich häufig und zwar, wie ich einige Male beobachtete, plötzlich in mehrere — bis zu sechs — Äste. Darauf verlieren sie ihre dunklen Contouren, und lösen sich in einen sehr weitmaschigen Plexus auf. Taf. II, Fig. 20 zeigt bei *a* die dunkelrandige Nervenfaser mit ihren Verzweigungen. Im Plexus, der sich natürlich anderweitig wieder mit dunkelrandigen Nervenfasern verbindet, kommen stellenweise Kerne vor. An manchen solchen blassen Fasern sieht man auf eine kurze Strecke wieder Mark auftreten. In dem der vorliegenden Zeichnung zu Grunde liegenden Präparate konnte man die Faser *d* noch weit verfolgen, bis sie sich durch fortwährende Theilung in ähnliche Fasern auflöste, wie jene bei c_1 sind, welche theils ihrer Feinheit, theils ihrer Ähnlichkeit mit den Bindegewebsfasern wegen nicht weiter verfolgt werden konnten. Gebilde wie bei *g*, welche als abgerissene, durch Gerinnungsprocesse verunstaltete Nervenfasern zu betrachten sind, findet man ungemein häufig.

Feinere Zweigchen pflegen sich an die Gefässe anzulegen, sich an denselben unter einer Anschwellung zu theilen und mit denselben zu verlaufen (*b*). Dessgleichen umklammern sie die Drüsen mit ihren Verzweigungen (Taf. II, Fig. 18, *a*, *a*).

Über die Gefässe der Nasenschleimhaut des Frosches habe ich nichts von Bedeutung zu sagen. Sie liegen natürlich ausschliesslich im Bindegewebe und bilden da Maschen, in welche je 1—3 Drüsen eingeschlossen sind. Sie liefern mit den auch im Umfang der Drüsen gelegenen Pigmentzellen ein sehr zierliches Bild.

Indem ich mich in den vorstehenden Auseinandersetzungen möglichster Kürze befliss, das Bekannte unberührt liess, und nur die von den allgemein acceptirten Ansichten über diesen Gegenstand abweichenden Erfahrungen vorlegte, ist es gekommen, dass

diese Zeilen fast die Gestalt einer Controverse gegen die wichtigste auf diesem Gebiet gemachte Arbeit, jener Max Schultze's, angenommen haben.

Auch habe ich es unterlassen, genauer auf die in den früheren Jahren erschienenen Arbeiten, deren Resultate durch jene Max Schultze's grösstentheils verdrängt wurden, einzugehen, obgleich dieselben in manchen Punkten mit meinen Resultaten übereinstimmen. So behauptet Eckhardt schon im Jahre 1858 (Beiträge zur Physiologie Heft I), dass die Epithelialzellen der Riechschleimhaut des Frosches Flimmern tragen und stellt die „Hypothese" auf: „dass entweder die Epithelialzellen, oder die zwischen ihnen gelegenen stumpf endigenden Fasern[1] die wahren Enden des Geruchnerven sind".

---

[1] Eckhardt hatte Bruchstücke der nachher Riechzellen genannten Zellen gesehen.

©Akademie d. Wissenschaften Wien; download unter www.biologiezentrum.at

Erklärung der Abbildungen.

Taf. I.

Sämmtliche Figuren dieser Tafel mit Ausnahme von 15 sind mit Hartnack Immersion X. Ocul. 2 gezeichnet.

Fig. 1. Zelle zwischen „Riech-" und „Epithelialzelle" stehend. Länglicher Kern. 60 Stunden in 0·05percent. Chromsäure.

2. „Riechzelle", deren unregelmässig gestalteter Kern kein Kernkörperchen enthält. 0·05percent. Chroms.

3. „Riechzelle" mit verhältnissmässig dickem centralen Fortsatz und granulirtem Kern. 0·05percent. Chroms.

4. Epithelialzelle mit Becherkern und scheinbar intactem freien Rand. 0·05percent. Chroms.

5. Zelle zwischen „Riech- und Epithelialzelle" stehend. Die Körnchen bei *a* zeigen die gelbe Farbe des Pigmentes. 0·05percent. Chroms.

6. „Epithelialzellen" mit aufsitzenden Härchen. *a* „Riechzellenkörper", dessen peripherer Fortsatz bei *b* endet. (Kann zugleich als Beweis dienen, dass die Zellen wirklich aus der regio olfactoria sind.) ¼ Stunde ½percent. Überosmiumsäure, darauf 24 Stunden in mit Essigsäure angesäuertem Wasser.

7. „Epithelialzelle", deren Inhalt zum Theil am freien Ende hervorquillt. Der centrale Fortsatz läuft in ein feines Fäserchen aus. 0·05percent. Chroms.

8. „Riechzelle", deren Kern granulirt, und deren centraler Fortsatz gegen sein Ende an Dicke zunehmend, schwammig aufgetrieben. Vacuolen enthaltend nach Art der Fortsätze der „Epithelialzellen". 0·05percent. Chroms.

9. „Riechzelle" deren Körper Pigment enthält. 0·05percent. Chroms.

10. „Riechzelle" mit Pigment im centralen Fortsatz. 0·05percent. Chroms.

11. „Riechzelle" mit gestrecktem Kern und getheiltem centralen Fortsatz. 0·05percent. Chroms.

12. Gruppe von drei „Epithelial-" und ebensoviel „Riechzellen". Die Fortsätze der ersteren bilden das oberste Stratum des subepithelialen Netzwerkes; die Fortsätze der letzteren pflanzen sich in dasselbe ein. *a* eine durch Flüssigkeitsströmung aus ihrer natürlichen Stellung gebrachte, aber durch den centralen Fortsatz noch an der Gruppe haftende „Riechzelle." *b* Fragment einer „Epithelialzelle"

deren freier Rand, sowie jener der drei anderen mit ausgetretenem Inhalt belegt ist. 1/4 Stunde in Überosmiumsäure, zwei Tage in Wasser.

Fig. 13. Aus dem subepithelialen Netzwerk. Ein Kern mit dem daran haftenden Balken, das Bild einer Zelle darstellend. *a* vielleicht ein „Epithelialzellenfortsatz". 1/4 Stunde in Überosmiums., 24 Stunden in Wasser.

14. Zwei Bindegewebskörperchen mit faserig-granulirtem Protoplasma. Sie hängen durch einen Fortsatz zusammen. 1/4 Stunde in Überosmiums., 5 Tage in Wasser.

15. Plexus des Olfactorius an der Grenze zwischen Bindegewebe und subepithelialem Netzwerk. *a* Pigmentzellen. Flächenansicht. Vergrösserung circa 200. Gezeichnet mit Hartnack Object V. Ocul. 2. 1/4 Stunde in Überosmiums., 5 Tage in Wasser.

16. Verzweigung eines Olfactoriusstämmchens im subepithelialen Netzwerk. Das abgerissene Ende ist bei a_1 in eine unzählige Menge der feinsten Fibrillen aufgefasert. *a* Drüse, *b* Pigmentzellen, *c* Kerne der Nervenscheide. Flächenansicht. 3/4 Stunden in Überosmiums., 7 Tage in Wasser.

Taf. II.

Fig. 17. Übergang eines Nerven in das subepitheliale Netzwerk. Der Nerv verliert allmälig sein characteristisches Aussehen, und ist schliesslich von den Gerüstbalken nicht mehr zu unterscheiden. An dem der Zeichnung zu Grunde liegenden Präparate waren sämmtliche Schichten der Schleimhaut vollkommen gut erhalten, auch die Flimmerhärchen intact. 1/4 Stunde in Überosmiums., 24 Stunden in Wasser.

18. Verzweigungen der Riechnerven rechts im Bindegewebe, links im subepithelialen Netzwerk. Unter letzterem konnte man am Präparate durch Einstellung das Bindegewebsstratum sehen. Dieses ist leicht durch seine Bindegewebskörperchen von jenem zu unterscheiden, welches durch seine hellen Kerne, sowie durch die eigenthümliche Art der Nervenverzweigung characterisirt ist. Die Epitheliallage ist vollständig entfernt. Flächenansicht.
   a) Blasse Trigeminusfasern, deren Verzweigungen sich an den Drüsen anlegen.
   b) Olfactoriusstämmchen;
   c) Bindegewebskörperchen;
   d) Pigmentzellen;
   e) Kerne aus dem subepithelialen Netzwerk;
   f) Drüsen, mit ihrem Fundus im Bindegewebe sitzend;
   m) Aufpinselungen von Olfactoriusfasern. Kommen sowohl im Bindegewebe als auch im subepithelialen Netzwerk vor.

Durch Einstellung liess sich erkennen, dass die Trigeminusfasern etwa in gleicher Höhe mit den dickeren Olfactoriusästen liegen, dass die feineren Verzweigungen dieser in die Höhe steigen und schliesslich im subepithelialen Netzwerk liegen.

Gezeichnet bei Hartnack Object. 8, Ocul. 2. 1/4 Stunde in Überosmiums., 10 Tage in Wasser.

Fig. 19. Zusammenhang eines Olfactoriusstämmchens mit dem subepithelialen Netzwerk und der Epitheliallage.

Am freien Rande der „Epithelialzellen" tritt häufig ein kleiner Tropfen des Inhaltes heraus, und hinterlässt eine birnförmige oben offene Höhlung *a*. Man kann dies häufig an isolirten Zellen sehen, 1/4 Stunde in Überosmiums., 6 Tage in Wasser. Hartn. Object. 8-Ocul. 2.

20. Aus dem Plexus der Trigeminusfasern.

a) dunkelcontourirte Faser, die plötzlich blass wird;

b) kernhaltige Anschwellung an einem Gefäss anhaftend. Wahrscheinlich theilt sich die Nervenfaser in zwei Äste, deren einer das Gefäss nach oben, deren anderer dasselbe nach unten begleitet;

c, *c*$_1$*)* nicht weiter zu verfolgende Fasern;

d) löst sich nach vielmaliger Theilung und Anastomosirung in Fäserchen auf, die jenen bei *c* gleichen. Gezeichnet bei Hartn. Object 8, Ocul. 3, mit Zuhilfenahme von Imms. 10. 3/4 Stunden in Überosmiums., 5 Tage in Wasser.

©Akademie d. Wissenschaften Wien; download unter www.biologiezentrum.at

Fig. 1.

Fig. 2.

Fig. 3.

Fig. 5.

a

a

Fig. 4.

Fig. 6.

b

a

Fig. 7.

Fig. 8.

Fig. 9.

Fig. 10.

Fig. 11.

Fig. 12.

b

c

c

a

Fig. 14.

Fig. 15.

a

a

Fig. 16.

a

b

a

b

c

Fig. 13.

a

Gez. v. Verf. lith. v. Dr C. Heitzmann.

Aus der k.k. Hof u. Staatsdruckerei in Wien.

©Akademie d. Wissenschaften Wien; download unter www.biologiezentrum.at

Fig. 18.

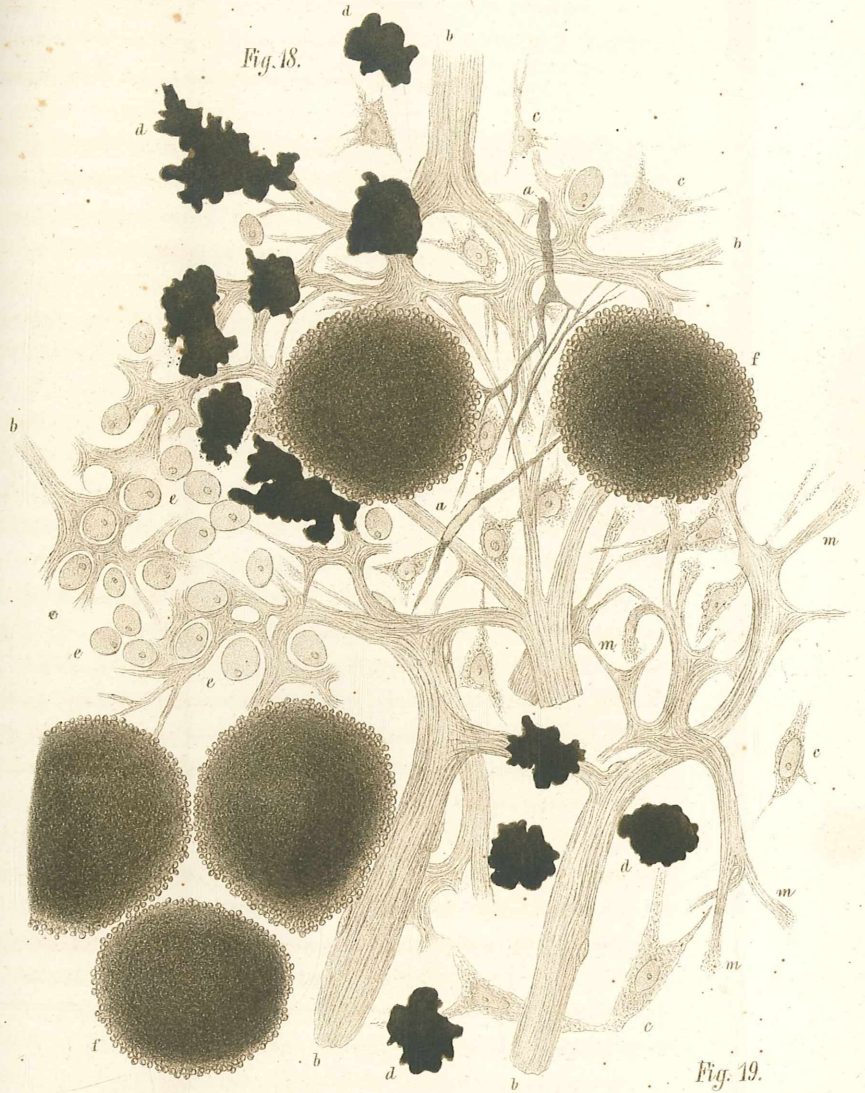

Fig. 19.

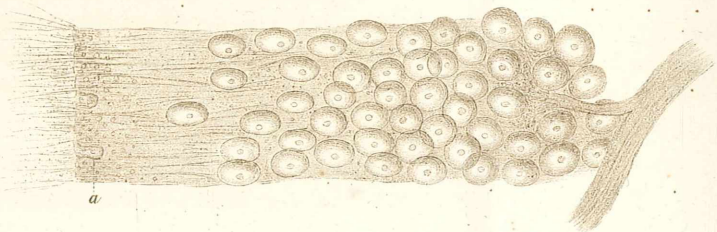

Fig. 20.

Fig. 17.

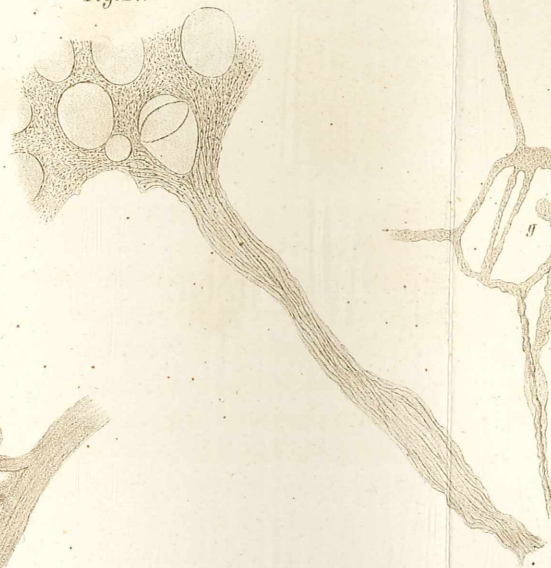

Gez. v. Verf. lith. v. Dr C. Heitzmann.

Aus der k.k. Hof u. Staatsdruckerei in Wien.